JUN 19 19 LIBRARY

19

AUS DER UNIVERSITÄTS-AUGENKLINIK ZU HALLE A. S.
(DIREKTOR: GEH. MEDIZINALRAT PROFESSOR DR. SCHIECK)

ÜBER FAMILIÄRE ATYPISCHE PIGMENTDEGENERATION DER NETZHAUT (TOTALE ADERHAUTATROPHIE).

INAUGURAL-DISSERTATION

ZUR

ERLANGUNG DER DOKTORWÜRDE

IN DER

MEDIZIN UND CHIRURGIE

MIT

GENEHMIGUNG DER HOHEN MEDIZINISCHEN FAKULTÄT

DER

VEREINIGTEN FRIEDRICHS-UNIVERSITÄT
HALLE-WITTENBERG

VORGELEGT VON

BERNHARD ZORN
AUS MAGDEBURG

HALLE A. S.
VERLAGSBUCHHANDLUNG VON JULIUS SPRINGER IN BERLIN
SPAMERSCHE BUCHDRUCKEREI IN LEIPZIG-R.
1919

Gedruckt mit Genehmigung der medizinischen Fakultät der Universität Halle a. S.

Referent: Geh. Medizinalrat Professor Dr. Schieck.

Sonderabdruck aus
v. Graefe's Archiv für Ophthalmologie
Bd. 101.

Die von Leber[1]) unter der Bezeichnung „Pigmentdegeneration der Netzhaut mit ausgedehnter Aderhautatrophie“ zusammengefaßten Fälle lassen, wenn man den ophthalmoskopischen Befund zugrunde legt, zwei Gruppen von Krankheitsbildern erkennen. In der einen Gruppe tritt der Aderhautschwund so in den Vordergrund, daß die betreffenden Fälle als angeborene Mißbildungen, und zwar als Aderhautmangel, Chorioideremie, beschrieben wurden. Die Fälle der anderen Gruppe zeigen das Bild der Chorioretinitis; und man würde aus dem Augenspiegelbefunde allein die Verwandtschaft der beiden Gruppen weder untereinander noch mit der gewöhnlichen Pigmentdegeneration der Netzhaut, der sog. Retinitis pigmentosa, erkennen. Indes weisen mehrere gemeinsame Symptome, die Nachtblindheit, die konzentrische Gesichtsfeldeinschränkung und das familiäre Auftreten, auf die Verwandtschaft mit der Retinitis pigmentosa hin; haben doch manche Untersucher, z. B. König[2]), auf Grund der subjektiven Beschwerden des Patienten eine gewöhnliche Pigmentdegeneration der Netzhaut vorzufinden erwartet.

Schon Leber[3]) wurde 1871 zu dieser entscheidenden Schlußfolgerung durch die Beobachtung eines größeren Krankenmaterials geführt. Er sagt darüber, „daß außer den sog. typischen Fällen von Retinitis pigmentosa zahlreiche andere vorkommen, welche nur einen Teil der charakteristischen Symptome in sich vereinigen, in anderen dagegen abweichen. Jedes Symptom der Krankheit kann fehlen oder auch bei anderen Affektionen vorkommen; es gibt daher kein absolut pathognomonisches Kennzeichen derselben, das Charakteristische liegt nur in der eigentümlichen Kombination mehrerer Symptome. Es ist jedoch nicht möglich, alle Fälle, wo eines oder einige der Kennzeichen fehlen, von dem Krankheitsbegriff auszuschließen, weil viele dieser Fälle ihre

Verwandtschaft mit der Retinitis pigmentosa durch die mit ihr gemeinschaftlichen Symptome zu deutlich zu erkennen geben". Als solche atypischen Formen werden hier aufgeführt: Retinitis pigmentosa ohne Pigment, Retinitis pigmentosa mit disseminierten atrophischen Herden der Chorioidea, Chorioretinitis pigmentosa; alle sowohl mit typischen wie mit anomalen Symptomen Danach sind die chorioiditischen weißen Flecke, die atrophischen Aderhautpartien, nur eine mehr oder weniger zufällige Komplikation der typischen Retinitis pigmentosa. Die Fälle von totaler Aderhautatrophie (Chorioideremie) und Atrophia gyrata chorioideae et retinae waren damals noch nicht bekannt. Aber obwohl Leber[4]) die Mauthnersche Chorioideremie[5]) gleich bei ihrer Veröffentlichung 1872 als eine Retinitis pigmentosa, kompliziert mit angeborener Aderhautatrophie höchsten Grades, auffaßte, kommt König[2]) 1874 für seine beiden Fälle ausdrücklich zu dem Schluß, „Retinitis pigmentosa könne hier gar nicht in Betracht kommen". Auch die anderen Beobachter [Landman[6]), Cowgill[7])] berücksichtigen lediglich die Aderhautveränderung und untersuchen nicht die Beziehung zu den Netzhauterkrankungen. Einige [Jackson[8]), Thompson[9])] beschränken sich auf die Beschreibung des klinischen Befundes.

Was über die totale Aderhautatrophie und die Atrophia gyrata gesagt wurde, gilt in gleicher Weise hinsichtlich der nosologischen Stellung der sog. kongenitalen stationären Nachtblindheit, die früher als Krankheit sui generis aufgefaßt wurde. Hemeralopie ist aber stets nur ein Krankheitssymptom [Wilbrand und Saenger[10])], dem eine Fundus-erkrankung zugrunde liegt. Sieht man von der durch Ernährungsstörungen hervorgerufenen Nachtblindheit ab, so findet man entweder schon die fertige charakteristische Pigmentierung der Retinitis pigmentosa, oder man sieht wenigstens schwarze Flecke oder chorioiditische weiße Herde in der äußersten Peripherie des Fundus, die oft allerdings erst bei maximaler Erweiterung der Pupille in die Erscheinung treten [Augstein[11])]. Oder die Pigmentierung entwickelt sich langsam im Laufe vieler Jahre [Leber[3]), Deriges[12]), Mauthner[13]), Peltesohn[14]), Usher[15]), Nettleship[16])]. Mooren[17]) erwähnt einen Fall, wo der Fundus nach Jahren das Aussehen fleckförmiger Chorioiditis angenommen hatte. Manche Fälle zeigen das Bild der Dehnungsatrophie, wie bei Myopie [Augstein[11])]. Seltener findet sich eine diffuse weißgraue Verfärbung des ganzen Augenhintergrundes [Oguchi[18]), Lauber[19]), Lindner[20]), Augstein[11])] oder der Umgebung der Papille [Krienes[21])]. Diese Verfärbung kann sogar langsam verschwinden und einer knochenkörperchenähnlichen Pigmentierung Platz machen [Nettleship[22])]. Wenn in zahlreichen Fällen von Nachtblindheit ein „normaler" Augenhintergrund gefunden wurde, so liegt das nach Krienes[21]) daran, daß die Beschaffenheit des retinalen Pigmentes nicht ge-

würdigt worden ist. Krienes fand bei allen von ihm untersuchten Fällen von Hemeralopie als hervorstechendstes Symptom einen Mangel oder einen schwache Entwicklung des retinalen Pigmentes; die Verzweigungen der Aderhautgefäße waren nicht nur in der Peripherie, sondern auch am hinteren Pole mit Ausnahme der Maculagefäße sichtbar. Auch Birch-Hirschfeld[23]) [24]) gibt an, daß in fast 20% seiner Fälle der Hintergrund stark gelichtet und das Pigment der Epithelschicht und der Aderhaut dürftig entwickelt war. Von Schieck und Koeppe[25]) wurde neuerdings ein bis dahin unbekanntes Symptom bei Hemeralopie mit ophthalmoskopisch normalem Hintergrund beschrieben, nämlich eine eigentümliche, ganz leicht opalescierende und absolut gleichmäßige dichtere Graufärbung der sonst glasig-durchsichtig grau erscheinenden Linsensubstanz.

Aus dem Vorstehenden ergibt sich zur Genüge, daß die sog. kongenitale Nachtblindheit nicht als selbständige Krankheit aufgefaßt werden kann, sondern daß sie in die Gruppe der Pigmenterkrankungen der Netzhaut gehört; denn auch Schieck und Koeppe stehen auf dem Standpunkt, daß die obenerwähnte von ihnen gefundene Transparenzherabsetzung der Linse wahrscheinlich mit besonderen Veränderungen im Augenhintergrunde einhergeht. Nach Wilbrand und Saenger[10]) handelt es sich um einen auffallend protrahiert verlaufenden Typus der Pigmentatrophie der Retina (Retinitis pigmentosa).

Dieser Krankheitsbegriff erweiterte sich allmählich immer mehr durch die Beobachtung anderer eigentümlicher Funduserkrankungen, die ebenfalls familiär und hereditär auftraten und ganz oder teilweise die gleichen klinischen Symptome der typischen Retinitis pigmentosa aufwiesen (Retinitis punctata albescens, Pigmentdegeneration ohne Pigment, Tapeto-Retinaldegeneration). Danach ist die gewöhnliche Retinitis pigmentosa nur eine, wenn auch die häufigste der Formen von Netzhautpigmentdegeneration; und die übrigen bilden besondere familiäre Krankheitstypen, wobei freilich ganz unbekannt bleibt, aus welchem Grunde sich die Entartung in der abweichenden Form zeigt und warum der jeweilige Typus in der betreffenden Familie konstant bleibt. Jedoch kommen auch verschiedene Typen von Pigmentdegeneration innerhalb derselben Familie, ja sogar bei derselben Person vor.

Nach Krienes[21]) kann dieselbe Ursache bei dem einen Patienten akute Hemeralopie, bei dem anderen chronische Hemeralopie mit oder ohne nachweisbares Aderhautleiden hervorrufen; auch kann man in einzelnen Fällen sehen, wie aus einer anfangs akut auftretenden Nachtblindheit mit anscheinend normalem Augenspiegelbefunde sich später allmählich eine Chorioiditis disseminata, bzw. Retinitis pigmentosa atypica entwickelt [Wilbrand und Saenger[10])].

Nach Mooren[26]) kann die kongenitale Hemeralopie in einer Genera-

tion der Retinitis pigmentosa vorangehen, in einer anderen der letzteren folgen.

In dem von Jacobsohn[27]) veröffentlichten Fall litt der Patient an Atrophia gyrata chorioideae et retinae, während der Vater eine gewöhnliche Retinitis pigmentosa mit weißlichen Aderhautherden hatte.

Wernicke[28]) beschrieb einen Kranken, der eine Atrophia gyrata an dem einen Auge und eine fast vollständige Aderhautatrophie an dem anderen Auge hatte.

Groenouw[29]) berichtet über eine Familie mit Nachtblindheit: Der Vater litt an typischer Retinitis pigmentosa, die eine Tochter an Hemeralopie mit zahlreichen weißen Fleckchen am Augenhintergrund (= Retinitis punctata albescens), die andere Tochter an Hemeralopie und Albinismus.

Leber[30]) erwähnt zwei eigene Beobachtungen über das Vorkommen von Amaurose durch Tapeto-Retinaldegeneration und gewöhnlicher Hemeralopie bei Geschwistern .

Hugh Thompson[31]) untersuchte eine Frau, die aus einer an Hemeralopie leidenden Familie stammte, die aber selbst keine Nachtblindheit hatte. Es fand sich auf beiden Augen eine ausgedehnte Aderhautatrophie. Die Macula war intakt, Gesichtsfeld und Lichtsinn normal, Visus auf dem einen Auge normal, auf dem anderen = $^2/_3$.

Nettleship[32]) beschreibt eine Familie mit Katarakt und Retinitis pigmentosa. Einige Mitglieder wiesen typische Pigmentdegeneration auf, teilweise mit weißen Aderhautatrophien; eines von ihnen jedoch, ein 71jähriger Mann, hatte Nachtblindheit ohne die geringsten ophthalmoskopischen Veränderungen.

Diesen Fällen reiht sich eine neue Beobachtung der Universitäts-Augenklinik Halle an. Es handelt sich um eine Famile, bei deren Mitgliedern totale Aderhautatrophie, Atrophia-gyrata-ähnliche Chorioretinitis, Hemeralopie mit normalem Augenhintergrund, Hemeralopie mit peripheren chorioiditischen Veränderungen und Hemeralopie mit Atrophie des retinalen Pigmentepithels sich findet.

1. Pat. Otto A., 39 Jahre alt, aus Delitzsch, suchte am 7. Juni 1916 die Poliklinik auf. Er klagte über schlechtes Sehen in die Ferne, absolute Hilflosigkeit im Dunkeln und starke Blendung beim Eintritt vom Dunkeln ins Helle. Auf Befragen gab er an, daß er früher nie ernstlich krank war, auch keine Geschlechtskrankheiten durchgemacht hat. Er ist verheiratet und hat 7 Kinder, die angeblich alle gesund sind und gesunde Augen haben. Seine Mutter ist jedoch von Jugend auf augenleidend, kann gegenwärtig besonders bei Lampen- und Kerzenlicht schlecht sehen, und sich im Dunkeln nicht zurechtfinden. Seit etwa 15 Jahren trägt sie eine Brille. Er selbst will erst im Jahre 1908 zum ersten Male bemerkt haben, daß seine Augen schlechter wurden; jedoch soll er nach Angabe der Eltern auch schon als Kind in der Dunkelheit schlechter gesehen haben. Ihm selbst ist dies nicht mehr in Erinnerung. — Er trägt eine Brille zum Fernsehen.

A. wurde am 8. I. 1919 nachuntersucht. Seine Beschwerden waren die gleichen; auch der objektive Befund war unverändert.

Bei Gelegenheit dieser Untersuchung brachte A. seinen 9jährigen Neffen, den Sohn seiner Schwester mit, der die gleichen Augenbeschwerden hat und über den weiter unten berichtet werden soll.

Untersuchungsbefund: Mittelkräftiger Mann in mittlerem Ernährungszustande. Innere Organe ohne krankhaften Befund. Keine Mißbildungen, keine Degenerationszeichen, keine Schwerhörigkeit. Wassermannsche Reaktion negativ.

Beide Augen äußerlich blaß und reizlos; kein Nystagmus, keine Augenmuskellähmungen. Sehlöcher mittelweit, beiderseits gleich, kreisrund, Lichtreaktion verlangsamt und nicht sehr ausgiebig.

S. rechts = Fingerzählen in $1^1/_2$ m. Mit — 2,5 D wird S. fast $^5/_8$. S. links = $^5/_{24}$. Mit — 1,5 D wird S. = $^5/_7$.

In der Nähe wird rechts Druckschrift nicht gelesen, links Nieden Nr. I in 20 cm Abstand.

Gesichtsfeld beiderseits temporal um etwa 20° eingeschränkt, links fällt außerdem der ganze obere temporale Quadrant des Gesichtsfeldes aus. Gesichtsfeld für Farben auf dem rechten Auge konzentrisch auf 1—2° eingeschränkt; auf dem linken Auge für Grün auf 1—2°, für Blau auf 4—5° eingeschränkt.

Augenspiegeluntersuchung: Brechende Medien klar. Beim Durchleuchten erhält man überall einen auffallend weißen Reflex, der nur beim Blick geradeaus einen etwas rötlichen Ton annimmt.

Linkes Auge (siehe die Abb. auf Tafel I): Papille normal. Gefäßsystem der Netzhaut vollkommen unberührt. Unmittelbar neben der Papille ist der Augenhintergrund fast ganz weiß verfärbt mit einzelnen feinen schwarzen Pigmenteinlagerungen. An einigen Stellen ist das Pigment unter den Netzhautgefäßen gelegen zu größeren Herden zusammengeschoben. Man sieht in dem weißen Gebiete einzelne größere, anscheinend der Sclera angehörige Gefäße. In unmittelbarer Nachbarschaft der Papille ist von einem Aderhautgefäßsystem nichts zu sehen, nur die Peripherie der Macula zeichnet sich durch rötliche Farbe aus, und hier sind auch durch das lückenhafte Pigmentepithel Chorioidalgefäße sichtbar. In der Macula selbst liegt ein bräunlich-schwarzer Pigmentfleck von ungefähr $^1/_2$ Papillengröße. Beim Blick nach oben, nach außen und nach unten kommen auf dem weißen Augenhintergrunde größere Aderhautgefäße zu Gesicht, auch nimmt hier der Augenhintergrund eine leicht rötliche Tönung an, obgleich auch bis in die äußerste Peripherie eine Entfärbung der Aderhaut und vollkommene Atrophie vorhanden ist.

Das rechte Auge unterscheidet sich von dem linken nur dadurch, daß der rote Fleck in der Macula schmäler und nicht so scharf begrenzt ist. Auch hier liegt ein Pigmentherd. Beim Blick nach rechts ist in der äußersten Peripherie noch teilweise bluthaltige Aderhaut vorhanden, wenn auch durchsetzt von Pigmentherden. Sonst ist in der Peripherie die weiße Verfärbung bis an den Rand des Sichtbaren festzustellen.

Die von Herrn Privatdozent Dr. Koeppe ausgeführte Untersuchung an der Nernstschen Spaltlampe ergibt, daß in dem sonst normalen Glaskörpergerüst massenhaft hellgelbbraune Pigmentzellen suspendiert sind [Koeppe[52])].

Die Prüfung des Lichtsinnes wurde mittels des Nagelschen Adaptometers ausgeführt und ergab als Anfangswert 3 Platten 700, als Endwert nach 20 Minuten Dunkeladaptation 2 Platten 2400.

2. Kind Walter H., Neffe des Vorigen, 9 Jahre alt, aus Halle. Früher immer gesund gewesen. Eltern gesund, einziges Kind. Keine Fehlgeburt der Mutter.

Seit einigen Jahren bemerken die Eltern, daß der Junge im Dunkeln schlechter sieht.

Untersuchungsbefund am 8. I. 1919: Seinem Alter entsprechend entwickelter Junge mit gesunden inneren Organen. Keine Mißbildungen, keine Zeichen von Degeneration, kein Intelligenzdefekt. Keine Schwerhörigkeit.

Augen äußerlich blaß und reizlos, kein Augenzittern, keine Augenmuskellähmungen. Pupillen beiderseits gleich, mittelweit, rund, reagieren prompt.

S. rechts = $^5/_7$
S. links = fast $^5/_7$
} Gläser bessern nicht.

Gesichtsfeld: Beiderseits für Wahrnehmung von Bewegungen um 10—20° konzentrisch eingeschränkt. Die Gesichtsfeldgrenzen für Rot liegen beiderseits zwischen 20 und 25°, für Blau zwischen 10 und 20°.

Augenspiegeluntersuchung: Brechende Medien klar.

Linkes Auge: Papille und Netzhautgefäße normal. Die Umgebung der Papille ist besonders nach oben hin stark aufgehellt, das Aderhautgefäßsystem ist hier ganz oder zum Teil unterbrochen. Gerade am hinteren Augenpol sieht man einen nierenförmigen schwarzen Pigmentherd, von der Größe des halben Papillendurchmessers, von unscharfen Grenzen und leichter Sprenkelung in der Umgebung. Im übrigen ist der ganze Fundus pigmentarm, so daß etwa bis zum Äquator hin das Aderhautgefäßsystem deutlich sichtbar ist. In der Peripherie bei allen Blickrichtungen feinere und größere Pigmentklumpen in der Netzhaut, ähnlich dem Schnupftabakfundus. Stellenweise ist der Hintergrund vollkommen weiß, so daß man hier die Sclera zutage liegen sieht.

Der Befund auf dem rechten Auge ist ähnlich wie der des linken.

Prüfung des Lichtsinnes mittels des Nagelschen Adaptometers ergibt als Anfangswert 3 Platten 1600, als Endwert nach 20 Minuten Dunkelaufenthalt 2 Platten 1500.

Die Großmutter dieses letzteren Patienten, die Mutter des Patienten Otto A., konnte aus äußeren Gründen nicht untersucht werden.

Es handelt sich also um eine Krankheit, die bei der Großmutter (Frau A.), ihrem Sohne (Otto A.) und dem Enkelkinde (Walter H., Sohn der Tochter) aufgetreten ist. Daraus ergibt sich folgende Überlegung: Wenn eine Krankheit familiär auftritt, d. h. vererblich ist, so unterliegt sie voraussichtlich dem alternativen (= Mendelschen) Vererbungsmodus, und zwar sind fast alle bisher bekannten mendelnden Abnormitäten beim Menschen dominant [Haecker[33])]. Bekannt ist diese Tatsache z. B. für die sog. kongenitale stationäre Nachtblindheit. Bei der Annahme, daß auch in unserem Falle das Leiden dominant ist, war zu erwarten, daß es auf mindestens einige Kinder des Patienten Otto A. vererbt sein mußte; auch mußte die Schwester des Patienten, die Mutter des Kindes Walter H., krank sein. Nach der Quételetschen Erfahrungsregel, wonach der Typus selbst und die ihm zunächststehenden Varianten am häufigsten, die extremen Varianten am seltensten auftreten, war ferner zu erwarten, daß die extreme Variante, die der Patient Otto A. darstellt, nicht wieder vorgefunden wird, sondern daß die übrigen erkrankten Familienmitglieder mehr oder weniger sich dem Typus der gewöhnlichen Retinitis pigmentosa nähern müssen.

Unter diesen Umständen erschienen die Angaben des Mannes über

die Gesundheit seiner 7 Kinder als nicht der Wirklichkeit entsprechend. Die Nachprüfung ergab in der Tat, daß eines von den 7 Kindern, sowie die Schwester des Patienten, Frau H., krank ist. Außerdem wies ein Sohn einer zweiten Schwester die Anomalie auf, wie sich aus der beigefügten Skizze ergibt (Abb. 1):

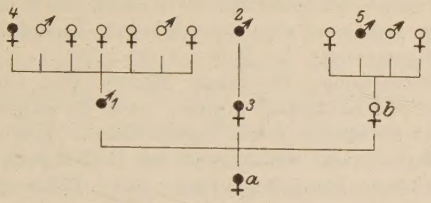

Abb. 1.

a = Frau A., Hemeralopie, nicht untersucht.
1 = Otto A., totale Aderhautatrophie.
3 = Frau H., Hemeralopie mit peripheren chorioiditischen Veränderungen. } Sohn und zwei Töchter von *a*.
b = Frau Z., angeblich gesund, nicht untersucht.
4 = Gertrud A., Hemeralopie mit normalem Fundus.
Ferner sechs angeblich gesunde Geschwister im Alter von 12 Jahren bis 3 Monaten. } Kinder von *1*.
2 = Walter H., Hemeralopie mit Aderhautatrophie = Sohn von *3*.
5 = Franz Z., Hemeralopie mit geringer Entwicklung des Pigmentepithels.
Ferner drei angeblich gesunde Geschwister. } Kinder von *b*.

Die übrigen Familienmitglieder konnten wegen der gegenwärtigen Verhältnisse leider nicht untersucht werden; jedoch wird in einem Nachtrag darüber berichtet werden, sobald sich die Untersuchung ermöglichen läßt. Nachstehend die Befunde der in der Skizze (Abb. 1) mit 3, 4 und 5 bezeichneten Kranken:

3. Frau H., 33 Jahre alt, Mutter des Vorigen, aus Halle. Gibt an, daß sie gut sehen könne, auch in der Dämmerung. Erst auf genaues Befragen gibt sie zu, daß sie ebenfalls manchmal im Dunkeln sich schlecht zurechtfinde.

Untersuchungsbefund am 3. II. 1919: Mittelkräftige Frau in mittlerem Ernährungszustande. Innere Organe ohne krankhaften Befund. An den Augen äußerlich nichts Krankhaftes wahrnehmbar.

S. rechts } = $^5/_5$ ohne Glas.
S. links }

Gesichtsfeldgrenzen konzentrisch eingeschränkt, und zwar für Bewegungswahrnehmung um 10—20°. Für Blau liegen sie zwischen 20 und 30°, für Gelb bei etwa 12—15°. Der Befund gleicht demjenigen ihres Sohnes Walter H. (Fall 2).

Augenspiegeluntersuchung ergibt: Brechende Medien klar. Papille und Netzhautgefäße normal, desgleichen der Fundus. In der Peripherie verwaschene Herde von gelblichweißer Farbe und Pigmentanhäufungen.

Prüfung des Lichtsinnes: Anfangswert bei Helladaptation 2 Platten 2000, Endwert nach 20 Minuten Dunkelaufenthalt: keine Platte 9000.

4. Pat. Gertrud H., 13 Jahre alt, aus Delitzsch. Kann seit Kindheit im Dunkeln schlecht sehen, trägt als Brille + 1,5 D beiderseits. Hat sonst keine Beschwerden.

Untersuchungsbefund am 3. II. 1919: Ihrem Alter entsprechend entwickelt, mit gesunden inneren Organen, frei von Mißbildungen usw.

Augen äußerlich blaß, Pupillen mittelweit, rund, prompte Lichtreaktion.

S. rechts = $^5/_6$ } ohne Glas.
S. links = $^5/_7$ }

Mit ihrer Brille + 1,5 D liest sie beiderseits $^5/_9$.

Mit + 5,0 D wird S. rechts fast $^5/_7$.

Mit + 5,0 D komb. + 0,75 D cyl. Achse 90° wird S. links fast $^5/_7$.

Gesichtsfeld für Bewegungswahrnehmung beiderseits konzentrisch eingeschränkt, und zwar rechts temporal auf 70°; nasal, sowie oben und unten auf 40°. Links nach allen Seiten auf 40° eingeschränkt. Gesichtsfeld für Blau beiderseits auf 20—30° eingeschränkt, für Gelb auf etwa 15°.

Augenspiegeluntersuchung: Brechende Medien klar; überall rotes Licht. Beide Papillen, sowie Netzhautgefäße normal. Auch der ganze Fundus ist beiderseits normal. In der Peripherie keine Pigmentflecke. Prüfung des Lichtsinnes am Nagelschen Adaptometer: Anfangswert bei Helladaptation: 2 Platten 2100, Endwert nach 20 Minuten Dunkelaufenthalt: keine Platte 8000

5. Pat. Franz Z., 16 Jahre alt, aus Peißen. Gibt an, daß er gut sehen könne, nur abends findet er sich schlecht zurecht, stößt beim Gehen an Gegenstände an, muß sich mit den Händen vorwärts tasten. Wielange das Leiden besteht, kann er nicht genau angeben. Den Angehörigen ist es schon in der Kindheit an ihm aufgefallen.

Untersuchungsbefund am 29. I. 1919: Seinem Alter entsprechend kräftig entwickelter Junge, in gutem Ernährungszustande. An den inneren Organen kein krankhafter Befund, insbesondere keine Zeichen von Tuberkulose oder Lues congenita, keine Mißbildungen, keine Degenerationszeichen, keine Schwerhörigkeit.

Beide Augen äußerlich blaß und reizlos. Kein Nystagmus, keine Augenmuskellähmungen. Sehlöcher mittelweit, beiderseits gleich, kreisrund, prompte Lichtreaktion.

S. rechts = $^5/_6$, mit — 1,0 cyl. Achse 0° ist S. = $^5/_5$ } (Homatropin
S. links = $^5/_7$, mit + 1,0 cyl. Achse 90° ist S. = $^5/_5$ } mydriasis).

Gesichtsfeld beiderseits konzentrisch um etwa 10—20° eingeschränkt. Gesichtsfeld für Blau bis auf 10—15°, für Gelb bis auf 12—18° beiderseits eingeschränkt.

Augenspiegeluntersuchung: Brechende Medien klar. Überall rotes Licht beim Durchleuchten.

Rechts zeigt der ganze Fundus eine ausgedehnte Atrophie des Pigmentepithels, nur die Maculagegend läßt diese Atrophie vermissen; dagegen ist die engere und weitere Nachbarschaft der Papille in die ausgedehnte Atrophie des Pigmentepithels einbezogen. Im Bereiche der Atrophie sieht man die Intervascularräume der Chorioidalgefäße sehr deutlich; und in der ganzen Peripherie, bzw. zum großen Teil in der intermediären Zone ist das Pigmentepithel aus dem Rarefikationsbereiche nach vorn in die Netzhaut eingewandert und umkleidet dort zum Teil die Gefäße, zum Teil hat es sich in feinsten Klümpchen daselbst angehäuft. An einzelnen Stellen der Peripherie, vor allem entlang den Verzweigungen der größeren Netzhautgefäße, sind noch gruppenförmige Ansammlungen von Pigment vorhanden, ohne bestimmtere Gestalt. An anderen Stellen wieder ist deutlich zu sehen, daß auch in der Aderhaut einzelne herdchenförmige Pigmentsansammlungen stattgefunden haben. Manche Stellen erinnern an das Bild des Pfeffer- und Salz-Fundus, doch sind deutliche kleine scharfumschriebene chorioidale Herdchen sicher nicht vorhanden. Die Papille sowie die Netzhautgefäße sind völlig normal.

Im linken Auge ist ebenfalls im Bereich der Macula das Pigmentepithel normal; dagegen um die Papille herum, sowie anschließend daran in der Peripherie und in der intermediären Zone findet sich ebenfalls ausgedehnte Pigmentepithelatrophie. Im Bereiche der Atrophie sind allenthalben genau die gleichen Pigment-

epithelveränderungen vorhanden, wie auf dem rechten Auge. Auch hier sind Papille und Netzhautgefäße völlig normal.

Die Untersuchung an der Nernstschen Spaltlampe ergibt wieder die Anwesenheit massenhafter hellgelbbrauner Pigmentzellen im Glaskörper [Privatdozent Dr. Koeppe(52)].

Prüfung des Lichtsinnes am Nagelschen Adaptometer: Anfangswert 3 Platten 650, Endwert nach 20 Minuten Dunkeladaptation 1 Platte 1200.

Der Fall 1, Patient Otto A., bildet einen der seltenen Fälle von völliger Aderhautatrophie, wie er zuerst von Mauthner[5]) 1872 als Chorioideremie beschrieben worden ist. Er stimmt mit ihm in jeder Hinsicht überein, sowohl was die Pigmentierung der Maculagegend betrifft, als auch hinsichtlich des Gesichtsfeldes. Letzteres fehlte, abgesehen von der daneben vorhandenen konzentrischen Einschränkung, bei Mauthners Patient auf dem rechten Auge temporal, auf dem linken Auge nach unten; im vorliegenden Falle besteht ein erheblicher temporaler Gesichtsfelddefekt auf dem linken Auge. Der Bruder von Mauthners Patienten hatte das gleiche Krankheitsbild; von weiteren Erkrankungen in der Familie wird nichts erwähnt. Weitere Fälle von totaler Aderhautatrophie sind von König[2]) 1874, Cowgill 1892[7]), Tatham Thompson 1899[9]) und Landman 1906[6]) veröffentlicht. Alle anderen als dahin gehörig bezeichneten Fälle sind unsicher.

Der Fall 2, Patient Walter H., erinnert an das Bild der Atrophia gyrata chorioideae et retinae, ohne daß man es allerdings damit identifizieren könnte. Bei den von Jacobsohn 1888[27]), Cutler und Fuchs 1895—96[34]) [35]), Hansell*) 1899[36]), Bednarski 1900[37]), Wernicke 1908[28]), Komoto 1914[38]) beschriebenen Fällen machen die atrophischen Aderhautflecke den Eindruck einer systematischen Anordnung, der hier völlig fehlt. Auch vermißt man hier die Kurzsichtigkeit, die nach Komoto bei der Atrophia gyrata so ausgesprochen ist: Jacobsohn — 8D, Cutler 1. — 18D, 2. — 20 D, 3. — 10D, Fuchs — 6D, Wernicke — 4,5D komb. cyl. — 2D, Komoto — 16D [allerdings auch Mauthner[5]) — 6D]. Durch die Pigmentarmut des ganzen Fundus entsteht ein Übergang zu den Befunden von Krienes[21]) bei Hemeralopie.

Bemerkenswert ist bei beiden Kranken der schwarze, gesprenkelte Pigmentfleck in der Maculagegend, der bei den folgenden Patienten (Fall 3—5) fehlt. Diese Pigmentierung der Macula, die sowohl neben der typischen peripheren Pigmentierung als auch an Stelle derselben auftreten kann, wurde zuerst von Knapp[39]) bei einem Kranken mit geringgradiger Nachtblindheit und zentralem Skotom beschrieben. Man sah in der Peripherie typische Pigmentierung mit weißen Aderhautflecken und in der Maculagegend schwarze Flecke von der Form der Knochenkörperchen. Germaix[40]) erwähnt ganz kurz eine Beobachtung von

*) Der Fall Hansell ist nach Bednarski [37]) ein Fall von Atrophia gyrata, was jedoch von Wernicke[38]) bestritten wird.

Dianoux: zwei Brüder mit Pigmentierung der Maculagegend: bei beiden ein zentrales Skotom, keine Nachtblindheit.

Fall 3, Patientin Frau H., hat in der äußersten Fundusperipherie chorioiditische Veränderungen, wie sie von Augstein[11]) und Birch-Hirschfeld[23]) [24]) erwähnt und welche nur bei maximaler Erweiterung der Pupille gefunden werden.

Bei Fall 4, Kind Gertrud A., ist auch in der Peripherie des Hintergrundes kein Pigment zu erkennen. Da das Kind erst 13 Jahre alt ist, so ist es möglich, daß im Laufe der Jahre noch schwarze oder weiße Herde auftreten.

Fall 5, Patient Franz Z., erscheint als eine Kombination von Rarefizierung des Pigmentepithels mit ausgedehnten Pigmentflecken. Er erinnert an den von Stanford Morton[41]) beschriebenen Fall von Aderhautatrophie, nur mit dem Unterschiede, daß dort die Pigmentierung spärlich ist.

Hinsichtlich der Differentialdiagnose ist zunächst eine luetische Netzhautaffektion auszuschließen. Ist es von vornherein unwahrscheinlich, daß eine Lues, die doch in unserem Falle von der Großmutter (*a* der Skizze Abb. 1) ausgehen müßte, auf zwei Generationen vererbt wird, ohne daß ein Familienmitglied sonstige Zeichen von Syphilis aufweist, so zeigen auch, abgesehen von der negativen Wassermannschen Reaktion, die klinischen Erscheinungen einen deutlichen Unterschied von der kongenital luetischen Netzhautatrophie. Bei letzterer sind die Kardinalsymptome der Retinitis pigmentosa, Gesichtsfeldbeschränkung, insbesondere auch des Farbensehens, sowie Herabsetzung des Lichtsinnes nur in geringem Grade oder gar nicht vorhanden. Hinsichtlich des Augenspiegelbefundes freilich können beide Krankheiten eine weitgehende Ähnlichkeit aufweisen. Die außerordentliche Vielgestaltigkeit der Augenhintergrundsbilder bei der kongenital-luetischen Netzhautatrophie hat Sidler-Huguenin[42]) zu einer Einteilung in vier Typen veranlaßt. Von ihnen erinnern Typus II, III und IV an die bei unseren Kranken gefundenen Fundusveränderungen (besonders Fall 2, 3 und 5). Typus II und III stellen sich dar als grobfleckige Chorioretinitis, ersterer mit schwarzen retinitischen Pigmentherden in der Peripherie, letzterer mit vorwiegend weißen chorioiditischen Herden, die zentripetal fortschreiten und zusammenfließen. Typus IV ist der Retinitis pigmentosa am ähnlichsten und geht auch mit einer geringen Verminderung der Sehschärfe, des Gesichtsfeldes und des Lichtsinnes einher.

Auch in die Gruppe der sog. hereditär-familiären Chorioretinitis, die Leber[43]) als „familiäre Tapeto-Retinaldegeneration der Macula- und Papillengegend" bezeichnet, läßt sich unsere Affektion nicht einreihen. Zwar sieht man hier wie dort Schwund des Pigmentepithels in der Gegend der Macula und Papille, sowie intensive Pigmentierung der

Macula mit und ohne typische Pigmentierung der Fundusperipherie wie bei Retinitis pigmentosa, aber an Stelle der konzentrischen Gesichtsfeldbeschränkung besteht Schwachsichtigkeit oder ein zentrales Skotom, und es fehlt vor allen Dingen die Nachtblindheit. [Lutz[44]), Stargardt[45]) [46]), Stirling[47])]. Bisweilen findet sich gleichzeitig eine fortschreitende cerebrale Degeneration mit Verblödung [Nettleship[48])].

Einen direkten Gegensatz zu unseren Krankheitsbildern stellt die Tay-Sachssche Erkrankung dar. Entsprechend ihrer anatomischen Grundlage, Degeneration der Ganglienzellen im Gehirn und ausgedehnte Defekte in den Leitungsbahnen, äußert sie sich in Lähmung der Gliedmaßen, Verblödung und Erblindung, wohingegen die Retinitis pigmentosa nach Stock[49]) auf einem Degenerationsprozeß der Netzhaut beruht, der ohne Veränderung der Choriocapillaris und ohne primäre Schädigung des Pigmentepithels in der Stäbchen- und Zapfenschicht beginnt und erst sekundär zu Degenerationen der Choriocapillaris und des Pigmentepithels führt.

In die Ätiologie der Retinitis pigmentosa wird freilich durch die hier mitgeteilte Beobachtung der atypischen Fälle kein Licht gebracht. Vielleicht kommt man einen Schritt weiter, wenn man sich den Ausführungen von A. Vogt[50]) anschließt, wonach vererbbare Veränderungen oft einen Übergang zu den senilen und präsenilen Veränderungen bilden, ja sogar mit ihnen identisch sein können. In dieser Hinsicht erscheint ein Fall von Cuperus[51]) erwähnenswert, der von ihm als „Atrophia alba chorioideae" bezeichnet wird. Es handelt sich um einen 70jährigen Mann, der seit seinem 30. Lebensjahre an einer stetigen Abnahme des Sehvermögens litt. Der Augenhintergrund war um die Papille herum bis über die Macula hinaus auffallend weiß, peripher davon hell- bis dunkelbraun. Papille teilweise atrophisch, Netzhautgefäße zeigten Endarteriitis, Choriocapillaris am hinteren Augenpole völlig sklerosiert. Der Bruder des Patienten hatte genau das gleiche Krankheitsbild, und andere augenkranke Mitglieder derselben Familie haben unter den gleichen Symptomen ihre Sehschärfe verloren. Aber so ähnlich auch das ophthalmoskopische Bild sein mag, so weisen doch die übrigen klinischen Erscheinungen, vor allem das Fehlen der Nachtblindheit und der konzentrischen Gesichtsfeldbeschränkung, auf eine Kluft hin, die vorläufig nicht überbrückt werden kann.

Literatur.

1. Th. Leber, in Graefe-Saemischs Handb. d. Augenheilk., 2. Aufl.
2. H. König, Zwei Beobachtungen von mangelhafter Entwicklung der Choroides, verbunden mit Hemeralopie. Inaug.-Diss. Greifswald 1874.
3. Th. Leber, Über anomale Formen der Retinitis pigmentosa. Graefes Archiv f. Augenheilk. **17**, I, 314.

4. Th. Leber, Referat im Jahresbericht über die Leistungen und Fortschritte der ges. Medizin. Virchow u. Hirsch **2**, 546.
5. H. Mauthner, Ein Fall von Chorioideremie. Berichte des Naturw. Med. Ver. Innsbruck, 2. Jahrg., 2. und 3. Heft.
6. O. Landman, Ein Fall von symmetrischem angeborenem Mangel der Chorioidea und der Retina außerhalb der Maculagegend. Archiv f. Augenheilk. **54**, I, 63. 1906.
7. N. M. Cowgill, Binocular absence of choroid, plexus of cilio-retinal vessels supplying the region of the yellow spot. Arch. of Ophthalm. New York 1892, Vol. XXI, S. 105.
8. Jackson, A type of generation involving the central zone of choroid and retina. Transact. of the American Ophthalm. Soc. Thirty-ninth Annual Meeting, S. 150.
9. Tatham Thompson, Congenital deficiency of choroid. Transact. of the Ophthalm. Soc. of the United Kingd. XIX, S. 140 and Ophthalm. Review 1890, S. 378.
10. Wilbrand u. Saenger, Die Pathologie der Netzhaut **4**, I. 1909.
11. C. Augstein, Kriegserfahrungen über Hemeralopie und Augenhintergrund. Klin. Monatsbl. f. Augenheilk. **55**, II, 474. 1915.
12. Deriges, zit. nach Krienes, über Hemeralopie, S. 129.
13. H. Mauthner, zit. nach Krienes, Über Hemeralopie, S. 129.
14. N. Peltesohn, Zur Frage der Retinitis pigmentosa sine pigmento. Zentralbl. f. prakt. Augenheilk., Juliheft 1888, S. 206.
15. Usher, On the inheritance of retinitis pigmentosa. Ophthalm. Hosp. Reports **19**, II, 130.
16. E. Nettleship, On Retinitis pigmentosa and allied diseases. Ophthalm. Hosp. Reports XVII.
17. A. Mooren, Über Retinitis pigmentosa. Zehenders Klin. Monatsbl. **1**. 104
18. Ch. Oguchi, Über die eigenartige Hemeralopie mit diffuser weißgraulicher Verfärbung des Augenhintergrundes. Graefes Archiv f. Ophthalmol. **81** 1912.
19. H. Lauber, Die sog. Retinitis punctata albescens. Klin. Monatsbl. f. Augenheilk., Februar 1910, **48**, 1.
20. K. Lindner, Über einen Fall von Hemeralopie mit weißgrau verfärbtem Fundus. Graefes Archiv f. Ophthalmol. **88**, 251. 1914.
21. H. Krienes, Über Hemeralopie. Wiesbaden 1896.
22. E. Nettleship, A note on the progress of some cases of retinitis pigmentosa sine pigmento and of Retinitis punctata albescens. Royal London Ophth. Rep. 1914, vol. XIX.
23. A. Birch-Hirschfeld, Über Nachtblindheit im Kriege. Archiv f. Ophthal. mol. **92**, 304.
24. — Weitere Untersuchungen über Nachtblindheit im Kriege. Zeitschr. f. Augenheilk. **38**, 57. 1917.
25. L. Koeppe, Über Hemeralopie als Folge einer eigentümlichen und wahrscheinlich angeborenen Linsenveränderung. Zeitschr. f. Augenheilk. **38**, 89. 1917.
26. A. Mooren, zit. nach Wilbrand u. Saenger, Die Pathologie der Netzhaut.
27. E. Jacobsohn, Ein Fall von Retinitis pigmentosa atypica. Zehenders Klin. Monatsbl. f. Augenheilk. **26**, 202. 1888.
28. O. Wernicke, Atrophia gyrata chorioideae et retinae. Archiv f. Augenheilk. **62**, 239. 1909.

29. A. Groenouw, in Graefe-Saemischs Handbuch der Augenheilk. **11**, I, 447. 2. Aufl.
30. Th. Leber, in Gaefe-Saemischs Handb. d. Augenheilk., 2. Auf. **7**, A, II, 1201.
31. Hugh Thompson, Superficial choroidal atrophy without subjective symptoms in a member of a family subject to nightblindness. (Ophth. Soc. of the Unit. Kingd.) Ophth. Rev. S. 25.
32. E. Nettleship, Lamellar cataract, „Coppock" or Discoid cataract, and retinitis pigmentosa affecting different members of the same pedigree Transact. Ophth. Soc. of the Unit. Kingd., Vol. XXVIII, S. 234—235.
33. V. Haecker, Allgemeine Vererbungslehre.
34. Colman W. Cutler, Über angeborene Nachtblindheit und Pigmentdegeneration. Archiv f. Augenheilk. **30**, 92. 1895.
35. E. Fuchs, Über zwei der Retinitis pigmentosa verwandte Krankheiten (Retinitis punctata albescens und Atrophia gyrata chorioideae et retinae). Archiv f. Augenheilk. **32**, 111. 1896.
36. Howard F. Hansell, Fall von atypischer Retinitis pigmentosa. American. Journ. of Ophth. May 1899 (the Ophth. Record, May 1899 Nr. 5), Referat im Zentralbl. f. Augenheilk. 1899, S. 341.
37. A. Bednarski, Über einen Fall von Atrophia gyrata chorioideae et retinae mit Sklerose der Aderhaut. Archiv f. Augenheilk. **40**, 420. 1900.
38. J. Komoto, Über die sog. Atrophia gyrata chorioideae et retinae. Klin. Monatsbl. f. Augenheilk. **52**, I, 416. 1914.
39. H. Knapp, Peculiar form of retinitis pigmentosa. Transact. of the Americ. Ophth. Soc. 1870, VII. ann. meeting, S. 121.
40. M. Germaix, Pseudo-rétinite pigmentaire. Annales d'Oculistique **110**, 279. 1893.
41. A. Stanford Morton, Atrophy of choroid. Transact. of the Ophth. Soc. of Unit. Kingd. **5**, 142.
42. Sidler-Huguenin, Über hereditär-syphilitische Augenhintergrundsveränderungen. Deutschmanns Beitr. z. Augenheilk. **6**.
43. Th. Leber, in Graefe-Saemischs Handb. d. Augenheilk. **7**, A, II, 1204.
44. A. Lutz, Über eine Familie mit hereditär-familiärer Chorioretinitis. Klin. Monatsbl. f. Augenheilk. **49**, I, 699. 1911.
45. Stargardt, Über familiäre progressive Degeneration in der Maculagegend des Auges. Graefes Archiv f. Opththalmol. **71**, 534. 1909.
46. — Zeitschr. f. Augenheilk. **30**, 95. 1913.
47. A. W. Stirling, A form of family choroiditis. The Ophthalmoscope 1912. S. 141.
48. E. Nettleship, Some cases possibly allied to Tay's infantile retinitis (amaurotic family idiocy). Transact. of the Ophth. Soc. of the Unit. Kingd. 1908, Vol. XXVIII, S. 76.
49. W. Stock, Über eine besondere Form der familiären amaurotischen Idiotie. Bericht über die 33. Versammlung der Ophth. Gesellschaft Heidelberg 1906, S. 48.
50. A. Vogt, Vererbung in der Augenheilkunde. Münch. med. Wochenschr. 1919, Nr. 1.
51. Cuperus, Über primäre Atrophie der Aderhaut mit Sklerose der Gefäße: „Atrophia alba chorioideae", Archiv f. Augenheilk. **48**, 235.
52. L. Koeppe, Klinische Beobachtungen mit der Nernstspaltlampe und dem Hornhautmikroskop. 14. Mitteilung. Graefes Archiv f. Ophthalmologie **97**, Heft 2—3. 1918.

Lebenslauf.

Am 31. Januar 1891 wurde ich, Bernhard Zorn, in Magdeburg als Sohn des Kaufmanns Franz Zorn und seiner Ehefrau Helene, geb. Koch geboren; bin preußischer Staatsangehörigkeit und evangelischer Konfession. Von Ostern 1901 an besuchte ich das Reformrealgymnasium zu Magdeburg, das ich Ostern 1910 mit dem Zeugnis der Reife verließ. In Marburg studierte ich Medizin von Ostern 1910 bis Sommer 1912 und bestand am 3. August 1912 die ärztliche Vorprüfung. In Halle a. S. setzte ich meine Studien bis zum Winter 1914 fort. Vom 1. September bis 1. Dezember 1914 war ich stellvertretender Assistent an der Medizin. Univ.-Klinik Halle. Am 1. Dezember 1914 wurde ich zum Heeresdienst einberufen Die ärztliche Staatsprüfung bestand ich am 6. August 1915, nachdem ich aus dem Felde wegen einer Paratyphus-Erkrankung zurückgekehrt war. Das praktische Jahr wurde mir erlassen, die Approbation mit Geltung vom 6. August 1915 an erteilt. Ich war fast dauernd in Reserve- und Kriegslazaretten tätig, zuletzt als Oberarzt d. Res. ordinierender Arzt eines Flüchtlingslagerlazarettes. — Die vorstehende Dissertation habe ich unter Anleitung von Herrn Geh. Med.-Rat Prof. Dr. F. Schieck angefertigt; die mündliche Doktorprüfung bestand ich am 31. März 1919.

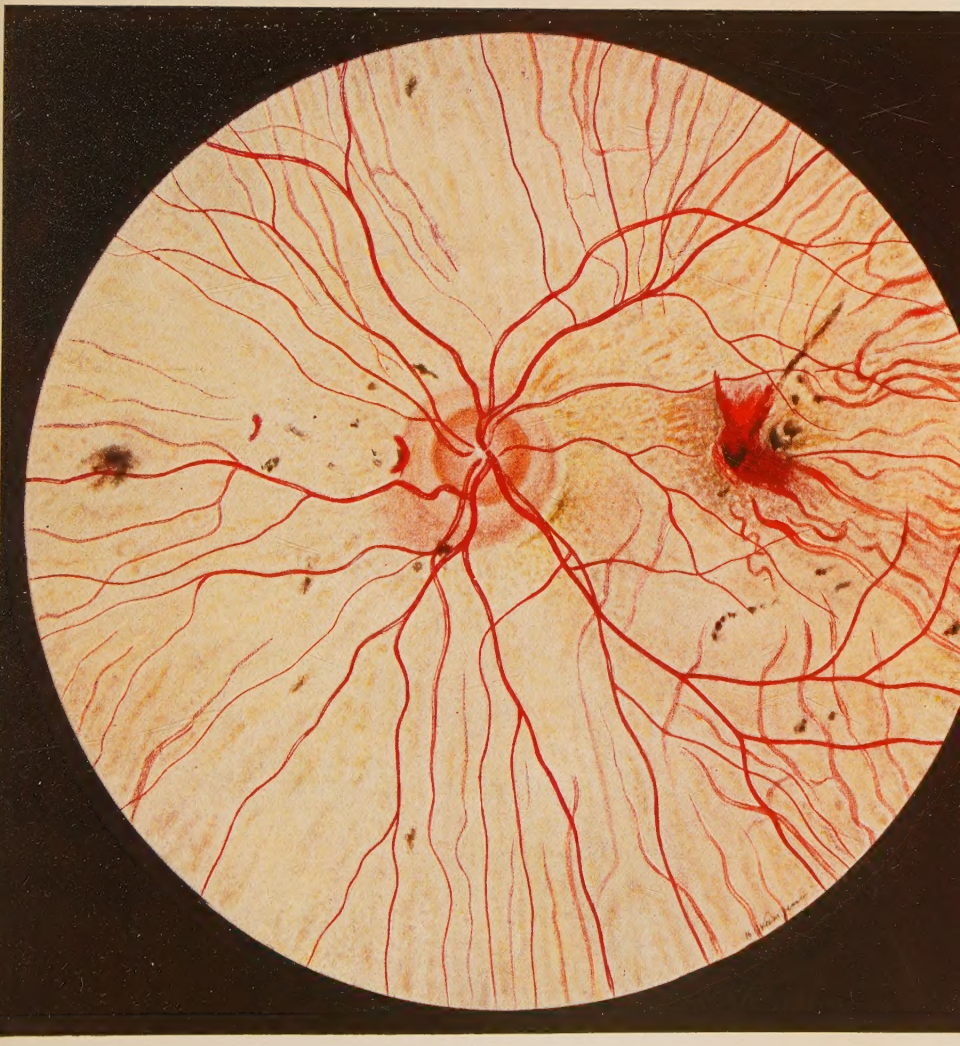

Verlag von Julius Springer in Berlin